

Καρκίνος του μαστού: Αυτοσχεδιασμοί και ... πρόληψη



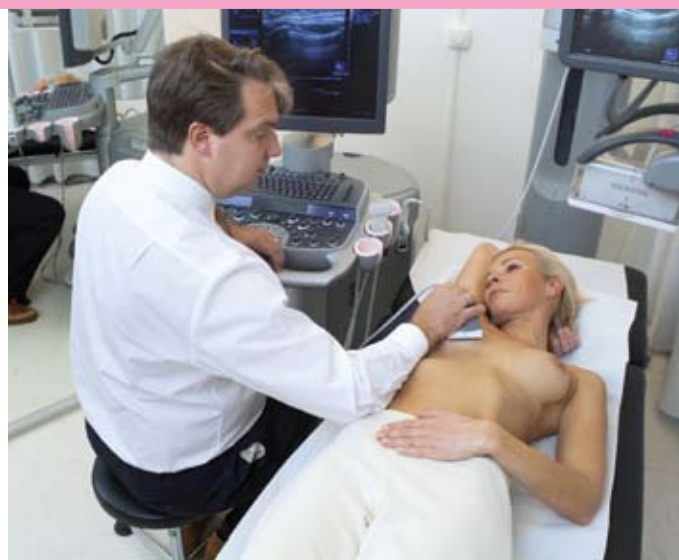
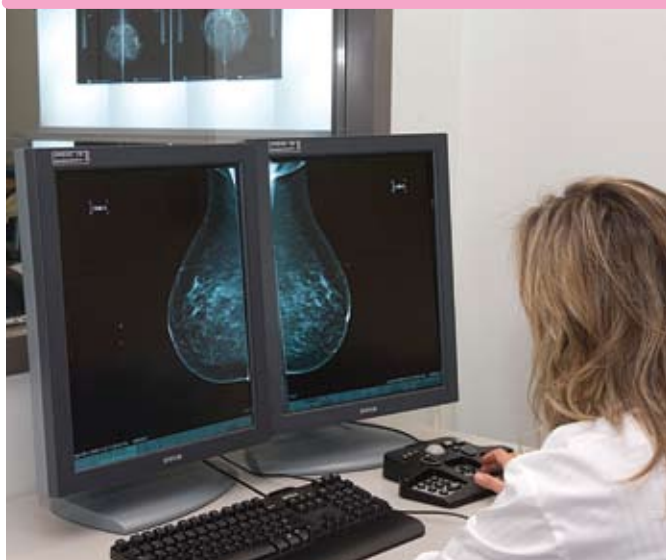Από τον
Γιάννη Π. Φύσσα,
Ειδικό Χειρουργό Μαστού,
Δ/ντή Τμήματος Μαστού,
Ιατρικού Π. Φαλήρου

Κλείνοντας τα 40 μια γνωστή ηθοποιός πήγε να κάνει την πρώτη της μαστογραφία σε ένα από τα μεγαλύτερα διαγνωστικά κέντρα της Αθήνας. Σε τηλεφωνική μας συνομιλία, μου το ανέφερε με χαρά λέγοντάς μου πως είναι καλά και πως της συνέστησαν να επαναλάβει τη μαστογραφία σε ένα έτος. Τη ρώτησα αν πέραν τούτου θα μπορούσε να έρθει να την εξετάσω και μου απάντησε «Γιατί; Είναι αναγκαίο;». Ένιωσα λίγο άσχημα και μου φάνηκε πως δυσανασχέτησε λιγάκι από τον υπερβάλλοντα ζήλο μου. Ντράπηκα μήπως της πέρασε από το μυαλό πως ζητιανεύω μια απλή επίσκεψη της διασημότητάς της στο ιατρείο μου και, αντί για απάντηση, της ζήτησα τότε να μου διαβάσει τα ψηλά γραμματάκια που γράφουν κάτω, κάτω (ή πρέπει να γράφουν) όλα τα έγγραφα που γνωματεύουν τις μαστογραφίες. Κι ακούστηκε να διαβάζει η διάσημη φωνούλα της από την άλλη άκρη της γραμμής: «5% - 10% των καρκίνων του μαστού δεν είναι ορατοί στη μαστογραφία». «Γι' αυτό» της απάντησα, «γι' αυτό». Και ήρθε το βράδυ στο ιατρείο μου. Κι ήταν

η μοίρα της να πέσει σε αυτό το 5% - 10% που στο κάτω κάτω δεν είναι και λίγο. Είχε ένα μικρό, αλλά σαφώς ψηλαφητό ογκιδιάκι, σε μέγεθος αρακά. Ήταν όμως τόσο τυπικά κακό. Της έκανα επί τόπου μια διαγνωστική παρακέντηση και το άλλο πρωί ο κυτταρολόγος επιβεβαίωσε τη διάγνωση που υποπευδύομαι: ήταν καρκίνος. Ξανακοίταξα προσεκτικά τη μαστογραφία ξέροντας ακριβώς πού ήταν ο όγκος. Δεν μπορούσα να βρω κάτι. Σωστά είχε γνωματεύσει η ακτινολόγος. Πήρα τη μαστογραφία και την έδειξα σε δύο ακόμα ειδικούς ακτινολόγους μαστού. Όλοι συμφώνησαν πως δεν έδειχνε τίποτα. Ήταν καθαρή. Χειρουργήσα την κοπέλα. Ο καρκίνος ήταν στο αρχικό ή πρώτο στάδιο. Ο «φρουρός λεμφαδένας» στη μασχάλη της ήταν εντάξει. Γλίτωσε τον μαστό της, τους λεμφαδένες της μασχάλης της και πιθανότητα και τη ζωή της.

Αυτοσχεδιασμοί και προχειρότητες ...

Δεν σπούδασα προφήτης ούτε είμαι ιδιαίτερα έξυπνος, απλώς τηρώ τους χιλιογραμμένους κανόνες της Ιατρικής. Λένε, λοιπόν,



αυτοί οι κανόνες πως η σπουδαιότερη εξέταση που λέγεται μαστογραφία πρέπει να συνδυάζεται πάντα και με κλινική εξέταση μαστών (ψηλάφηση δηλαδή από γιατρό και, ακόμα καλύτερα, από ειδικό γιατρό). **Το να πηγαίνει μόνη της μια γυναίκα και να κάνει μαστογραφία χωρίς κλινική εξέταση είναι αυτοσχεδιασμός. Το να κάνει ένα διαγνωστικό κέντρο μαστογραφία σε μια γυναίκα, χωρίς να της συνιστά κλινική εξέταση αν η μαστογραφία δεν δείχνει τίποτα ύποπτο είναι αυτοσχεδιασμός.**

Αυτοσχεδιασμός είναι επίσης το να εξετάζει κάποιος γιατρός τους μαστούς μιας γυναίκας και, αν τους βρίσκει εντάξει, να μην της συνιστά να κάνει και μαστογραφία ή να της συνιστά αντί αυτής να κάνει υπερηχογράφημα ή μαγνητική τομογραφία. **Το υπερηχογράφημα είναι, επίσης, σπουδαία εξέταση, αλλά πρέπει να χρησιμοποιείται ως συμπλήρωμα της μαστογραφίας**, εφόσον απαιτείται περαιτέρω διερεύνηση κάποιου ευρήματος και όχι ως υποκατάστατό της. Εξαιρούνται οι νεαρές κοπέλες, για τις οποίες το υπερηχογράφημα είναι η εξέταση εκλογής. Η μαγνητική μαστογραφία, εκτός του ότι είναι πανάκριβη και κουραστική, έχει μεγάλες τεχνικές δυσκολίες, μεγάλη δυσχέρεια εκπαίδευσης των ακτινολόγων και πολλά τεχνικά σφάλματα που οδηγούν σε ψευδώς θετικά ευρήματα, δηλαδή σε ανύπαρκτους όγκους, από διάφορα διαγνωστικά κέντρα στην Αθήνα και στην Ελλάδα, των οποίων υπήρξε δυστυχώς μάρτυρας τρεις φορές μέσα στον τελευταίο μήνα.

Απαράβατοι κανόνες

Υπάρχουν, λοιπόν, συγκεκριμένοι κανόνες, βγαλμένοι από την πείρα εκατομμυρίων ασθενών και χιλιάδων γιατρών. **Καλό θα ήταν, στη χώρα του**

αυτοσχεδιασμού που λέγεται Ελλάδα, να τους τηρήσουμε:

1. Ο μαστογραφικός έλεγχος πρέπει να αρχίζει στην ηλικία των 35 ετών με μια εξέταση που φυλάσσεται ως μέσο σύγκρισης για το μέλλον και να συνεχίζεται με μια μαστογραφία τον χρόνο από την ηλικία των 40 ετών. Αν υπάρχει οικογενειακό ιστορικό καρκίνου του μαστού, τότε οι μαστογραφίες πρέπει να αρχίζουν 5 χρόνια νωρίτερα από την ηλικία στην οποία εμφανίστηκε ο καρκίνος στη συγγενή.
2. Η κλινική εξέταση των μαστών (ψηλάφηση) μπορεί να αρχίζει μετά την εφηβεία, να γίνεται μία φορά το χρόνο μέχρι τα 40 και στη συνέχεια να συνδυάζεται πάντα με τη μαστογραφία.
3. Η αυτοεξέταση των μαστών δεν μπορεί να αντικαταστήσει την ετήσια τακτική ψηλάφηση από τον ειδικό γιατρό, αλλά μόνο να ορίσει κάποιο έκτακτο ραντεβού σε περίπτωση ύποπτου ευρήματος.
4. Το υπερηχογράφημα συμπληρώνει και δεν αντικαθιστά τη μαστογραφία.
5. Η μαστογραφία συμπληρώνει και δεν αντικαθιστά την ιατρική ψηλάφηση μαστών.
6. Η μαγνητική μαστογραφία έχει συγκεκριμένες ενδείξεις, δεν είναι εξέταση ρουτίνας, δεν αντικαθιστά τη μαστογραφία, τη συμπληρώνει σε δύσκολες περιπτώσεις αλλά συχνά γίνονται σοβαρά λάθη λόγω μη πιστοποιημένης λειτουργίας πολλών μαγνητικών τομογράφων στη χώρα μας.

Πες μου τελικά, καλή μου: πόσο άξιζε αυτό το τηλεφώνημα! ♦

